ESQUISTOSOMIASIS URINARIA: EVOLUCIÓN ECOGRÁFICA Y REINFECCIONES EN UN ÁREA DE ALTA ENDEMIA

Cristina Bocanegra, Jacobo Mendioroz, Zeferino Pintar, Maria Luisa Aznar, Sara Gallego, Milagros Moreno, Xavier Serres, Israel Molina

Institut Català de la Salut
Programa de salut internacional
Barcelona

STJ
N. S. da PAZ
HOSPITAL

Introducción



Introducción

- Los programas de control de la esquistosomiasis tienen como objetivo la reducción de la morbilidad.

- La ecografía es un buen método para conocer los cambios que ocurren en el organismo a causa de la enfermedad, el tiempo que tardan en desaparecer con el tratamiento y en reaparecer con la infección.

Introducción

- Para poder comparar los hallazgos en diferentes lugares la Organización Mundial de la Salud elaboró en 1996 un protocolo estandarizado internacional.

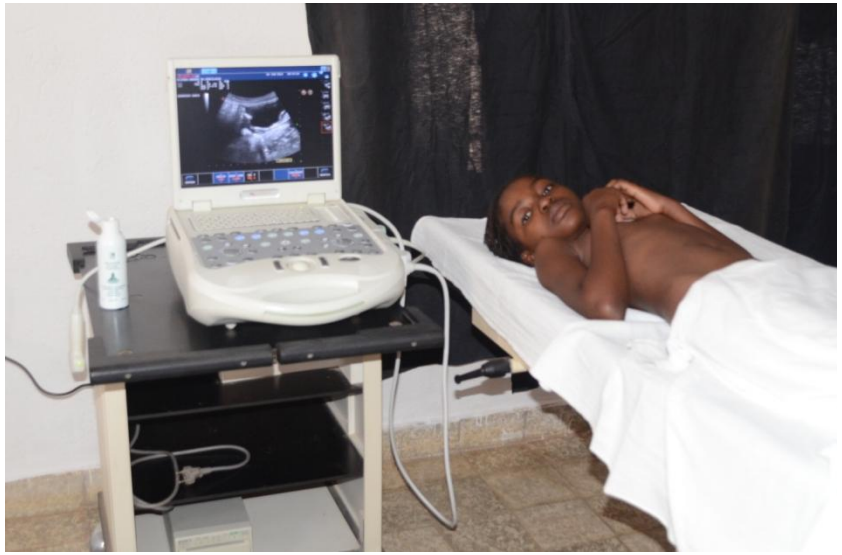

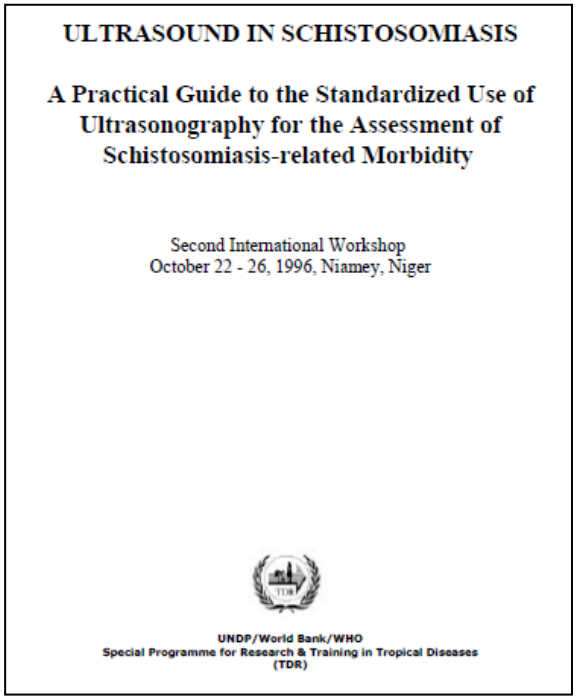

ULTRASOUND IN SCHISTOSOMIASIS

A Practical Guide to the Standardized Use of Ultrasonography for the Assessment of Schistosomiasis-related Morbidity

Second International Workshop
October 22 - 26, 1996, Niamey, Niger

UNDP/World Bank/WHO
Special Programme for Research & Training in Tropical Diseases
(TDR)

Vejiga urinaria	**Puntuación**
Forma Normal (Rectangular) =0 Redonda (Deformada) =1	
Pared de la vejiga	
Irregularidad de la pared (engrosamiento < 5 mm) No =0 Focal =1 Multifocal/Difusa =2	
Engrosamiento de la pared (>5 mm < 10 mm) No (<5 mm) =0 Focal =1 Multifocal/Difusa =2	
Masa (>10 mm) No =0 Única =2 Múltiple (nº) + 2	
Pseudopólipo No =0 Único =2 Múltiple (nº) + 2	
Puntuación de la vejiga	
Uréteres	
Uréter derecho No visualizado = 0 Dilatado en tercio proximal y/o distal =3 Severamente dilatado y/o completamente dilatado =4	
Uréter izquierdo No visualizado = 0 Dilatado en tercio proximal y/o distal =3 Severamente dilatado y/o completamente dilatado =4	
Pelvis renal (si dilatada, registrar tras micción)	
Pelvis derecha No dilatada =0 Dilatación moderada (grosor del parénquima >1 cm =6 Hidronefrosis marcada (parénquima < 1 cm) =8	
Pelvis izquierda No dilatada =0 Dilatación moderada (grosor del parénquima >1 cm =6 Hidronefrosis marcada (parénquima < 1 cm) =8	
Puntuación del tracto urinario superior	
Puntuación total para *Schistosoma haematobium*	

Introducción

- La puntuación de la vejiga valora la forma de la vejiga, el engrosamiento de la pared y la presencia de masas o pólipos.
- Cualquier alteración suma puntos
- La puntuación final indica la probabilidad de la presencia de esquistosomiasis urinaria:
  - 0-1 → poco probable
  - 2 → probable
  - 3 o + → muy probable

Introducción

- La puntuación del tracto urinario superior valora la dilatación de los uréteres y de los cálices renales
- Cada alteración suma puntos
- La puntuación en esta sección indica la severidad de la morbilidad y marcará el pronóstico

Objetivos del estudio

- Describir la carga de morbilidad debida a la infección por *Schistosoma haematobium* en el municipio de Cubal, mediante estudio ecográfico reno-vesical

- Describir los cambios de las alteraciones detectadas 6 meses después del tratamiento, en un contexto de alta endemia

- Valorar la tasa de reinfección en ese periodo

Material y métodos

- Entre Abril y Octubre de 2013 fue realizado un estudio epidemiológico descriptivo sobre la esquistosomiasis en el municipio de Cubal

- El 61% de los 1.425 niños estudiados mostraron la presencia en orina de huevos de *Schistosoma haematobium*

- Se realizó una ecografía reno-vesical a 156 niños

Material y métodos

- Todos los niños recibieron tratamiento con praziquantel (40 mg/kg) el mismo día de la realización de la ecografía

- Después de seis meses se repitieron:
  - Ecografía
  - Análisis de orina

Resultados

- En la ecografía inicial el 85% de los niños con huevos de *Schistosoma haematobium* en orina tenían algún tipo de afectación:
  - 83% afectación vesical
  - 33% ureteritis
  - 13% hidronefrosis

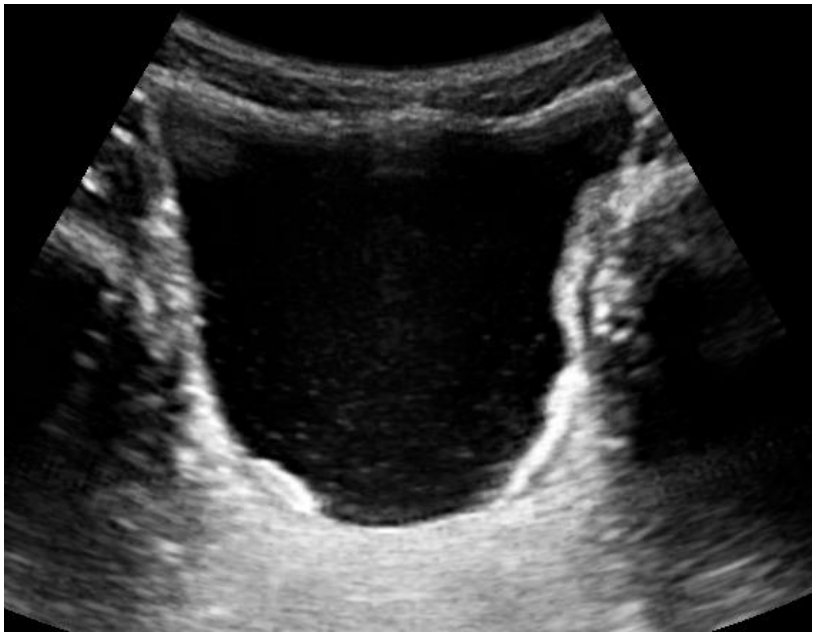

Resultados

Resultados

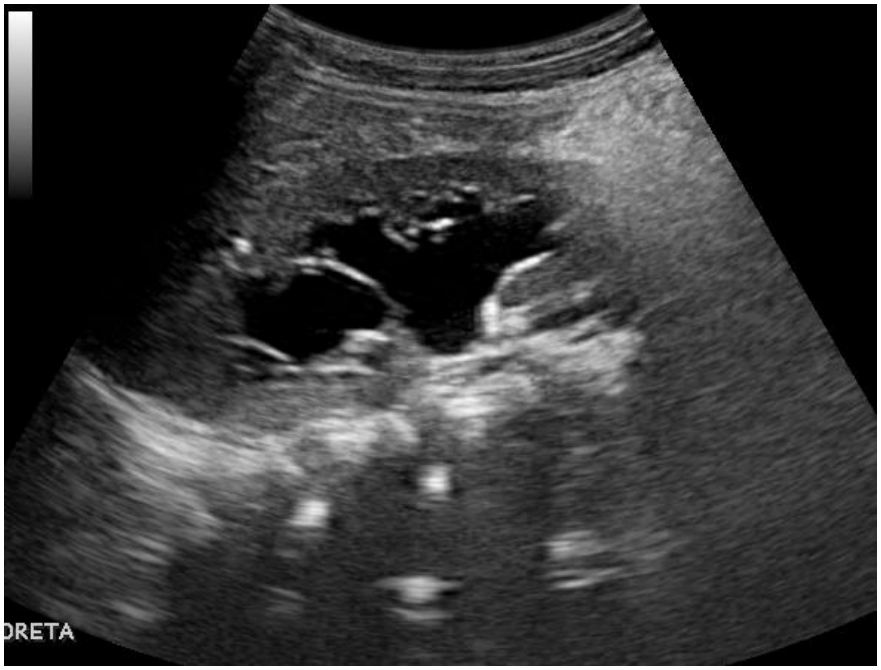

Resultados

Puntuación media en la clasificación de la OMS

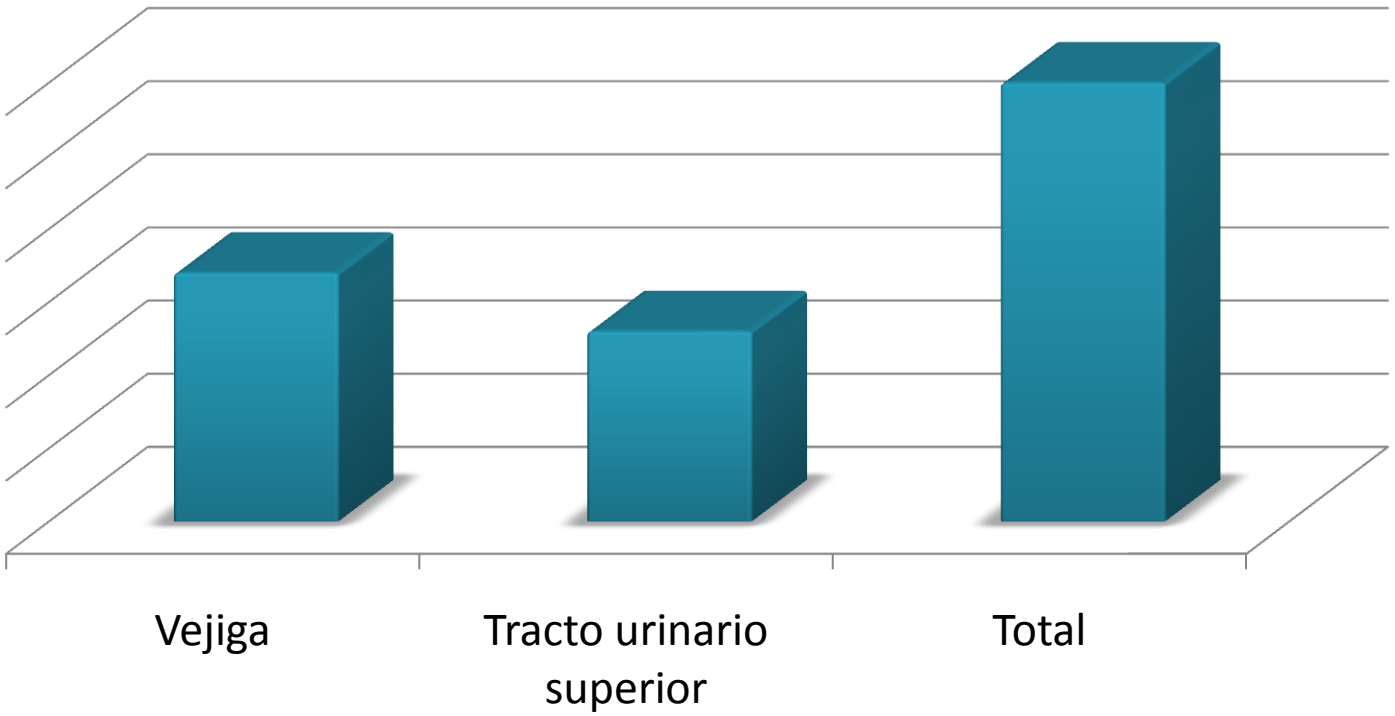

3,4	**2,6**	**6,04**

Resultados

- Comparando la situación con otras áreas de alta endemia…

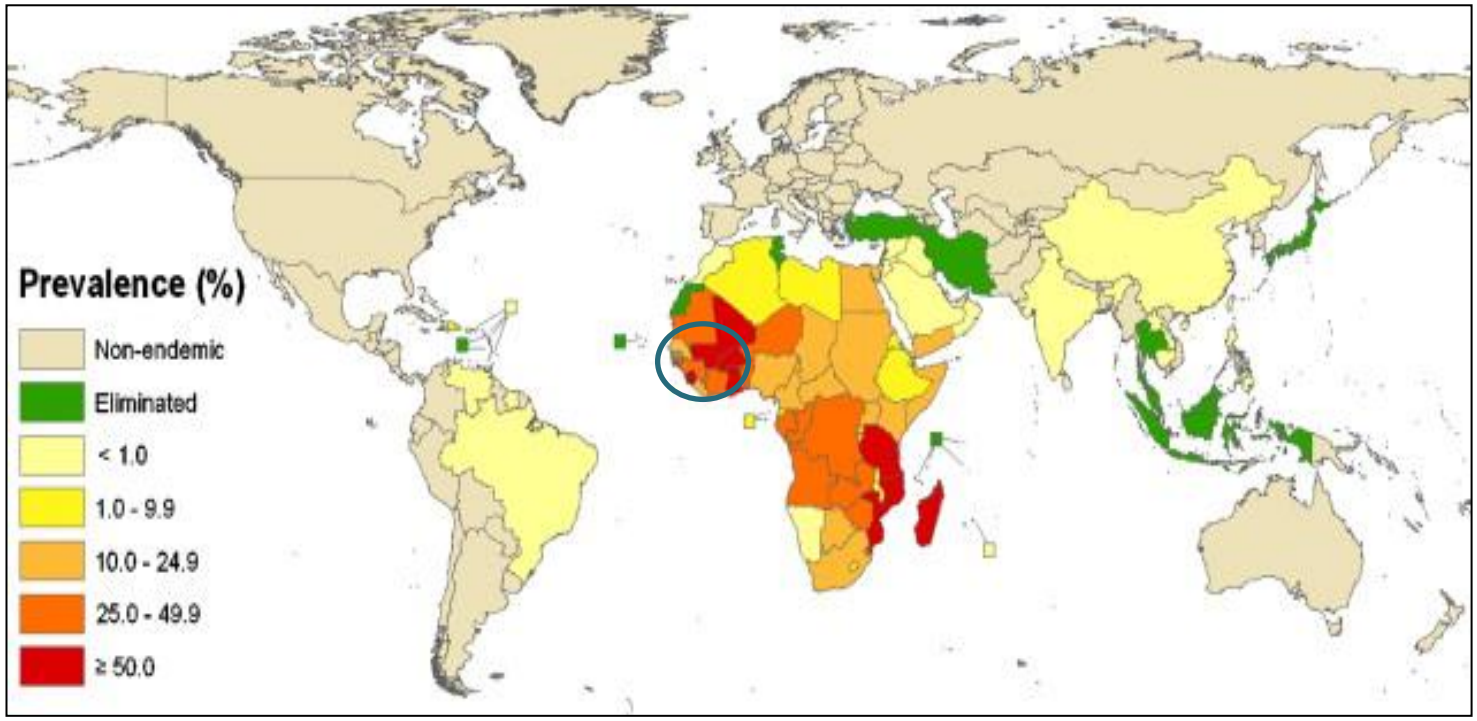

Resultados

Am. J. Trop. Med. Hyg., 75(6), 2006, pp. 1042–1052
Copyright © 2006 by The American Society of Tropical Medicine and Hygiene

ASSESSMENT OF ULTRASOUND MORBIDITY INDICATORS OF SCHISTOSOMIASIS IN THE CONTEXT OF LARGE-SCALE PROGRAMS ILLUSTRATED WITH EXPERIENCES FROM MALIAN CHILDREN

ARTEMIS KOUKOUNARI,* MOUSSA SACKO, ADAMA D. KEITA, ALBIS F. GABRIELLI, ALY LANDOURÉ, ROBERT DEMBELÉ, ARCHIE C. CLEMENTS, SARAH WHAWELL, CHRISTL A. DONNELLY, ALAN FENWICK, MAMADOU TRAORÉ, AND JOANNE P. WEBSTER

Schistosomiasis Control Initiative, Department of Infectious Disease Epidemiology, Faculty of Medicine, Imperial College London, London, United Kingdom; Institut National de Recherche en Santé Publique, Ministère de la Santé, Bamako, Mali; Service de Radiologie, Hôpital National du Point G, Bamako, Mali; Programme National de Lutte contre la Schistosomiase et les Géohelminthiases, Direction Nationale de la Santé, Ministère de la Santé, Bamako, Mali; Direction Nationale de la Santé, Ministère de la Santé, Bamako, Mali; Department of Infectious Disease Epidemiology, Faculty of Medicine, Imperial College, London, United Kingdom

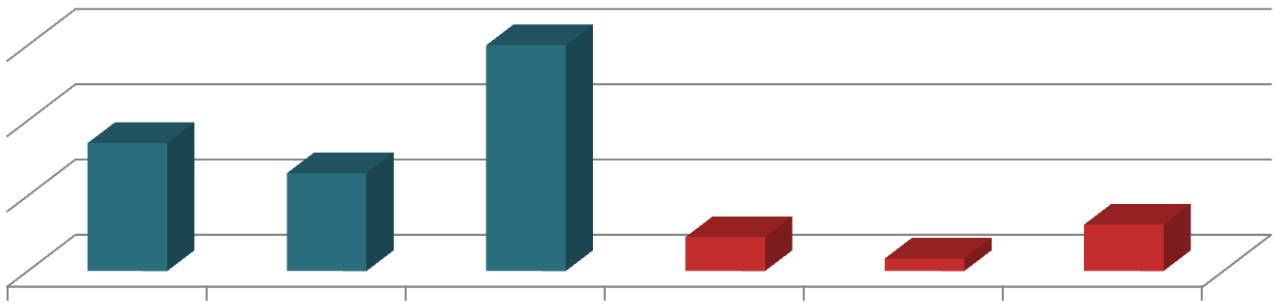

Vejiga Cubal	T. U. superior Cubal	Total Cubal	Vejiga Mali	T. U. superior Mali	Total Mali
3,4	2,6	6,04	0,9	0,33	1,23

Resultados

Am. J. Trop. Med. Hyg., 85(6), 2011, pp. 1071–1074
doi:10.4269/ajtmh.2011.11-0282
Copyright © 2011 by The American Society of Tropical Medicine and Hygiene

Learning Curve of Vesico-Urinary Ultrasonography in *Schistosoma haematobium* Infection with WHO Practical Guide: A "Simple to Learn" Examination

Philippe Bonnard,* Samy Boutouaba, Ibrahima Diakhate, Modou Seck, Jean-Pierre Dompnier, and Gilles Riveau
NGO Espoir Pour La Santé (EPLS), Saint Louis, Senegal, Unité INSERM U1019, CIIL, Lille, France; Maladies Infectieuses et Tropicales, Hôpital Tenon (AP-HP), UPMC, Paris, France; NGO Espoir Pour La Santé (EPLS), Saint Louis, Senegal; Radiologie, Hôpital Fann, Dakar, Senegal

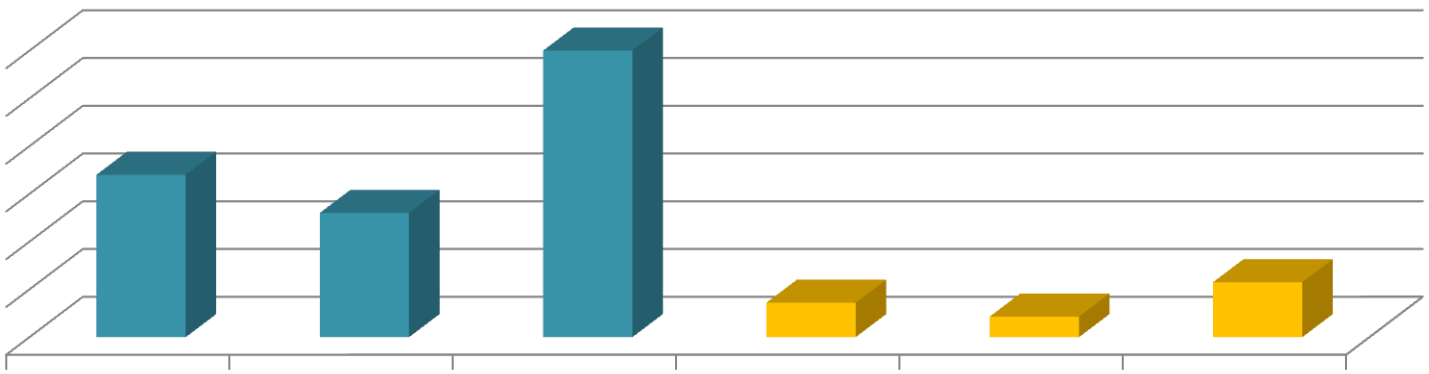

Vejiga Cubal	T. U. superior Cubal	Total Cubal	Vejiga Senegal	T. U. superior Senegal	Total Senegal
3,4	2,6	6,04	0,72	0,43	1,15

Resultados

6 meses después……..

Resultados

- 70 (44.8%) niños se realizaron una segunda ecografía, 6-8 meses después de la primera
- La media de edad fue de 9,9 años. 53% eran varones
- Registramos hematuria macro y microscópica y la presencia o no de huevos en orina

Resultados

Hematuria macroscópica

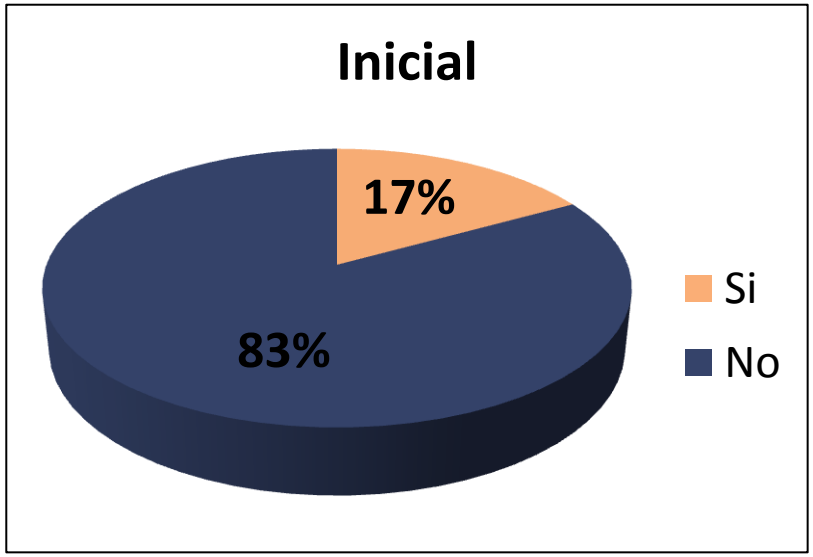

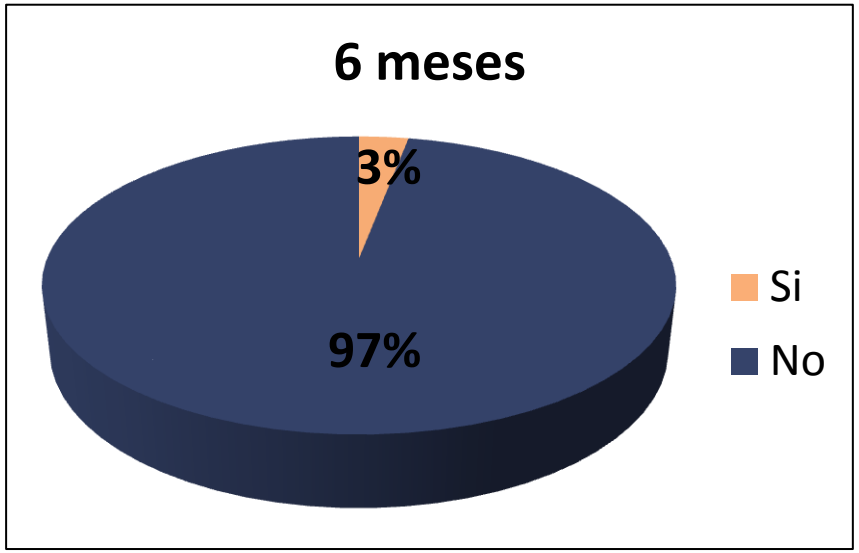

Resultados

Hematuria microscópica

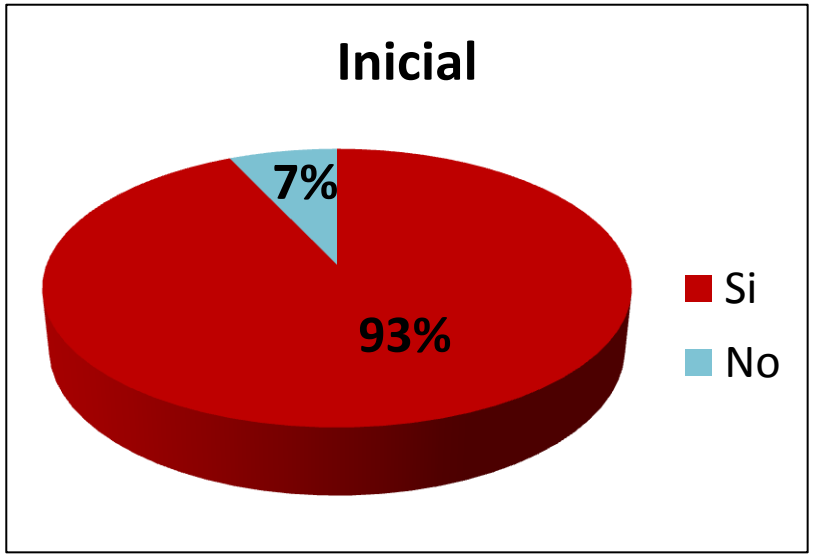

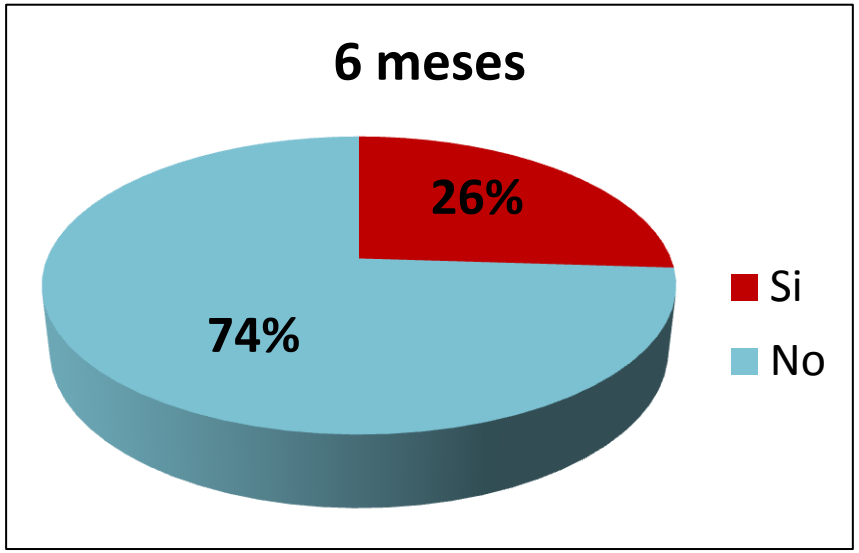

Resultados

Huevos de *Schistosoma haematobium*

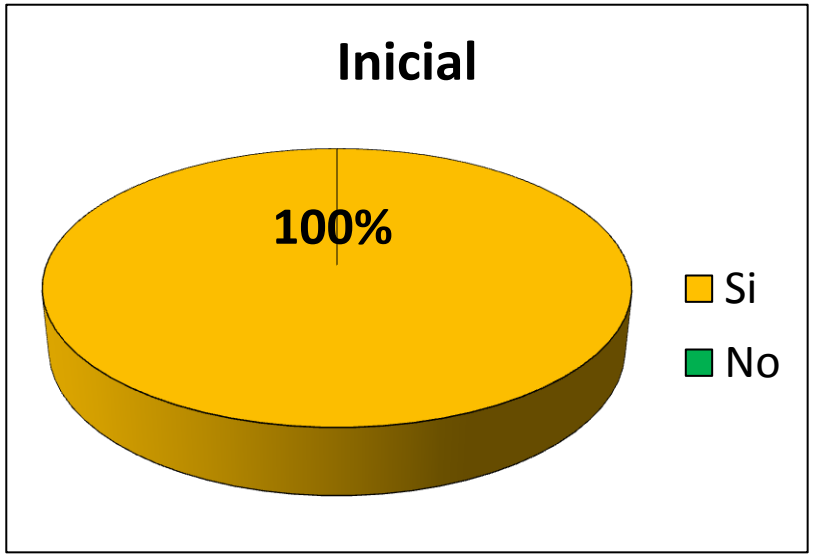

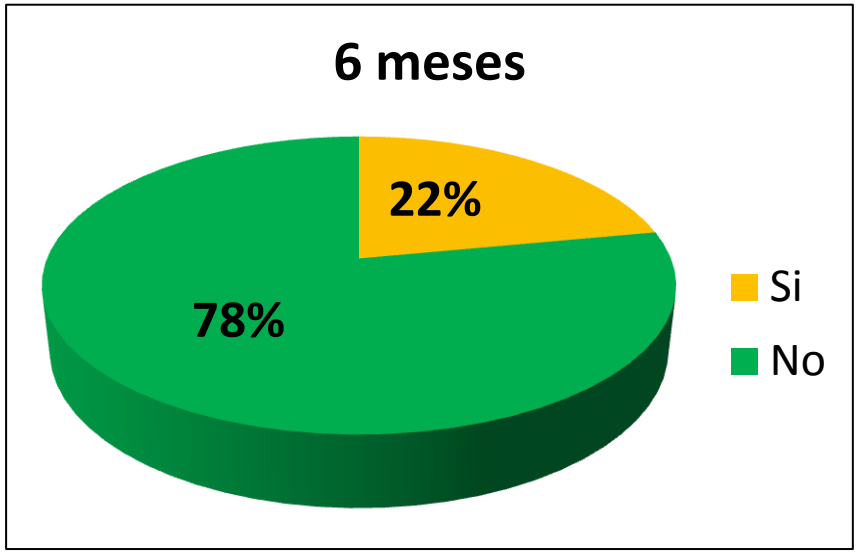

Resultados

Resultados ecográficos

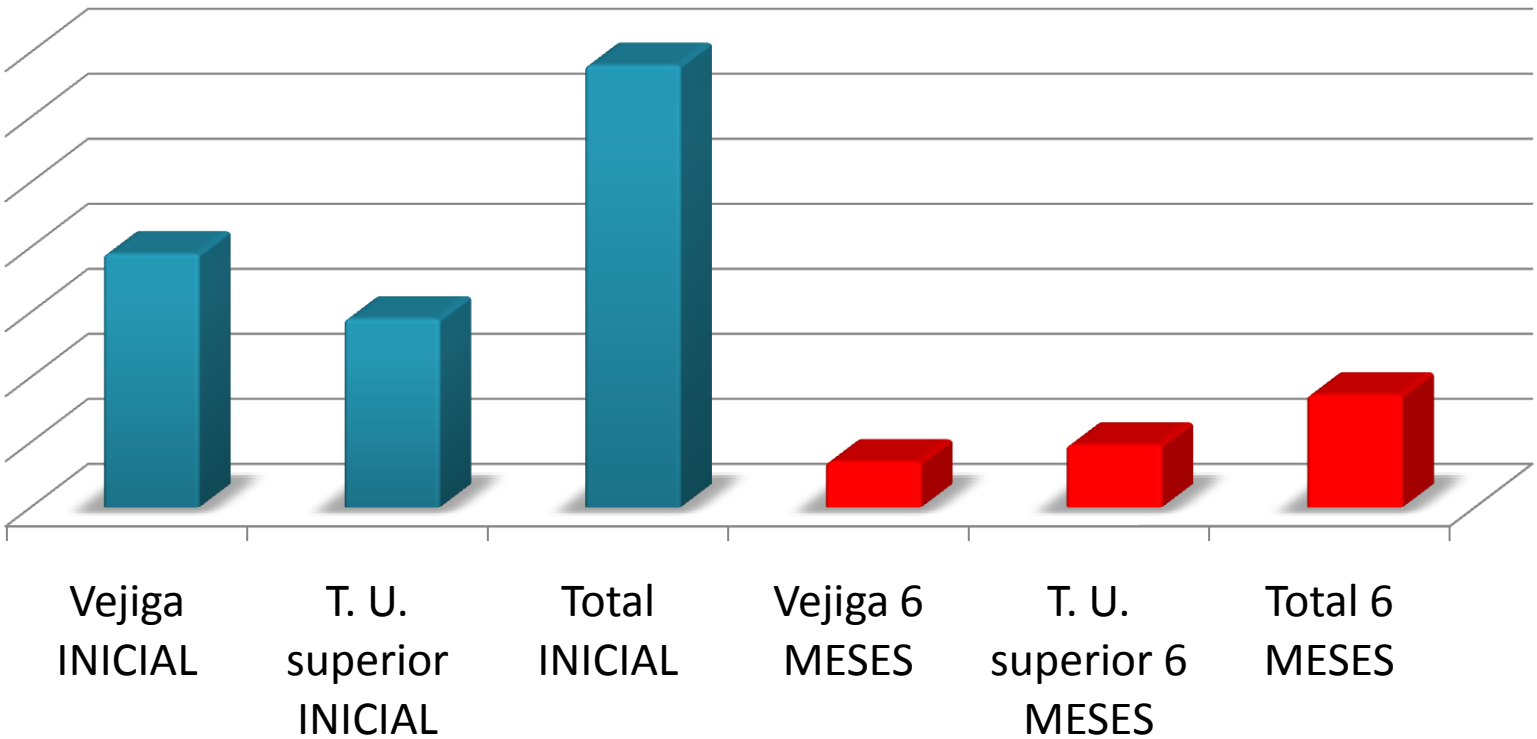

3,9	2,9	6,8	0,7	0,9	1,7

Conclusiones

- La ecografía es el mejor método para valorar el grado de morbilidad en la esquistosomiasis urinaria

- La clasificación de la OMS es muy útil para comparar la morbilidad, tanto del paciente individual como a nivel poblacional

- Las ecografías iniciales realizadas en el municipio de Cubal mostraban un nivel de morbilidad muy elevado, incluso comparado con otras poblaciones altamente endémicas

Conclusiones

- Las tasas de hematúria macroscópica e microscópica y la presencia de huevos de *Schistosoma haematobium* se redujeron de forma muy significativa, aunque no desaparecieron completamente

- La carga de morbilidad detectada en el estudio ecográfico disminuyó de forma importantísima

- La reducción fue mayor en el caso de las alteraciones vesicales que en el tracto urinario superior

Discusión

- Son urgentes actuaciones a nivel poblacional en la zona

- La tasa de curación no es total después de 6 meses: puede deberse a re-infecciones o a la presencia de formas jóvenes en el primer momento

- Los niños con lesiones graves o persistentes en el tiempo precisan de un seguimiento a largo plazo

Gracias

Resultados

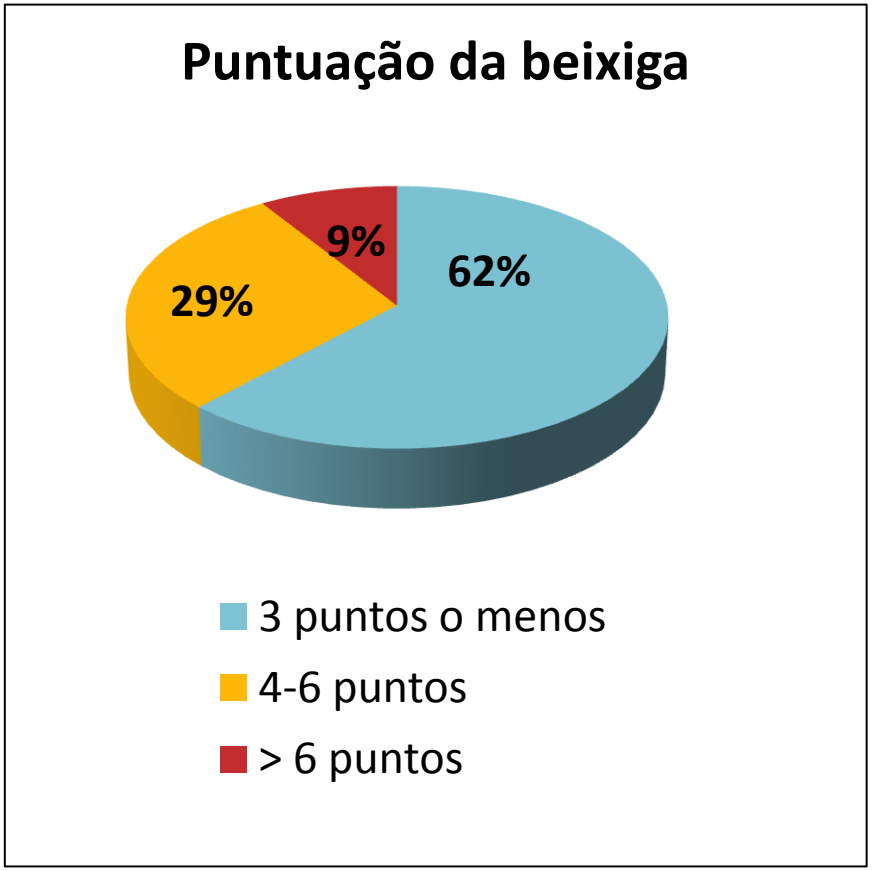
Puntuação da beixiga
9%
62%
29%
3 puntos o menos
4-6 puntos
> 6 puntos

Puntuação tracto urinário superior
13%
16%
71%
3 puntos ou menos
4-6 puntos
> 6 puntos
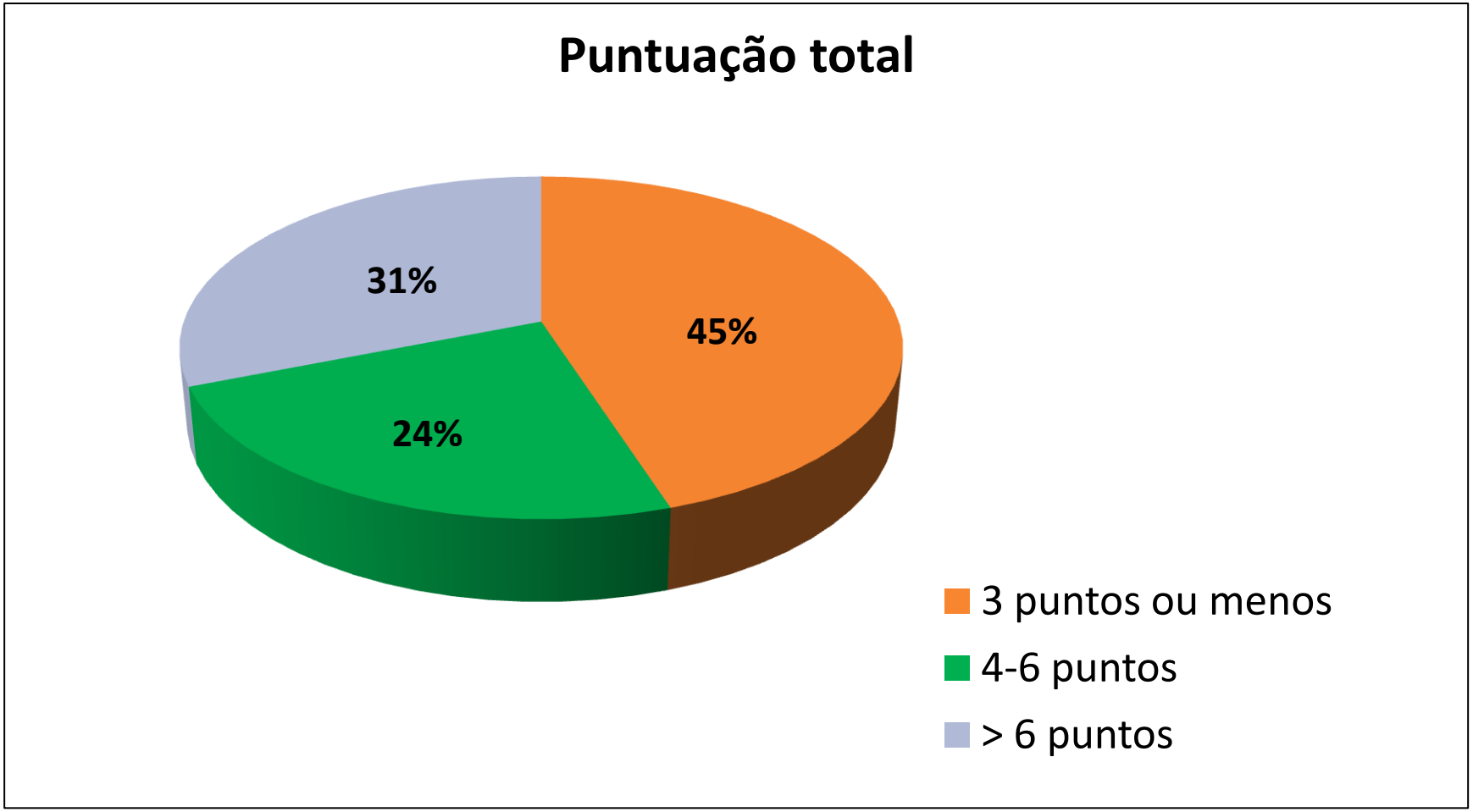
Resultados